



# Schweizer Jugend-Schönheits-Champion Champion suisse de beauté jeune

Die Schweizerische Kynologische Gesellschaft verleiht aufgrund der bestandenen Anwartschaften den Titel Schweizer Jugend-Schönheits-Champion

La Société Cynologique Suisse attribue sur la base des certificats d'aptitude le titre Champion suisse de beauté jeune

## ***“Ayana vom Monticulus”***

Boxer allemand, bringé

**SHSB 721915**

Femelle

Oberli Sylviane, Imp. des Pâturoirs 1,  
CH-1554 Sédeilles

Bern, 20.04.2015

Schweizerische Kynologische Gesellschaft / Société Cynologique Suisse

Der Zentralvorstand / Le Comité central

Peter Ruis

J. Müller

# KARDIOLOGISCHE UNTERSUCHUNG

Name des Hundes: Ayana von Montivivus (FCI)  Rüde  Hündin

SHSB-Nr. 321915 Tät.-/Chip Nr. 756 093 300 007 045 Wurfstag: 6.10.2013

Besitzer (Name/Anschrift): Oberli Sylviane  
Imp. des Pâtureirs 1  
1554 Sèdeilles

## Bestätigung der Untersuchungstelle

- 1. Die Ahnentafel wurde vorgelegt und die Identität des Hundes geprüft
- 2. Die Chipnummer des Hundes am Tier wurde kontrolliert
- 3. Der untersuchte Hund wurde nicht sediert

## Befund der Untersuchung

Herzgeräusch:  nein /  ja

Vmax Aorta 1,48 m/s (< 2,2 m/s)  Vmax Pulmonalis 1,12 m/s (< 2,2 m/s)

kein Hinweis auf eine kongenitale Herzerkrankung

Aortenstenose

Pulmonalstenose

Verdacht Aortenstenose

Pulmonalstenose (Uebergangsbefunde)

leichte Aortenstenose

leichte Pulmonalstenose (< 50 mmHg)


mgr. Aortenstenose

mgr. Pulmonalstenose ( $\geq p > 50-80$  mmHg)

schwere Aortenstenose

schwere Pulmonalstenose ( $\geq p > 80$  mmHg)

Sonstiges: \_\_\_\_\_

Datum 4. Nov 2014 Unterschrift Tierarzt 

Dr. U. Geiser   
Städt. Tierklinik AG  
Bürgerstrasse 11

Einsenden an: GINETTE Hufschmid, Dittingerstrasse 17, 4053 Basel  
Tel / Fax 061 361 56 60

3600 Lun  
033 222 44 77  
e-mail: boxerhundclub@datanetworks.ch

## Beurteilung von Röntgenbildern auf erbliche Skeletterkrankungen

Formular, Original-Abstammungsurkunde (keine Kopie!) und die verlangten Röntgenbilder einsenden an:

**Dysplasie-Kommission Zürich**  
c/o Tierspital Zürich  
Winterthurerstrasse 260  
8057 Zürich

oder

**Dysplasie-Kommission Bern**  
Dept. f. Klin. Veterinärmedizin  
Länggassstr. 128, Postfach  
3001 Bern

141352

ZHR

### A Angaben zum Tier (bitte in schwarzer Schrift ausfüllen)

Rasse Deutscher Boxer Geschlecht F Geburtsdatum 6.10.2013  
Name gemäss Abstammungsurkunde Ayana von Monticulus (FCI)  
SHSB Nr. 721915 andere \_\_\_\_\_ Chip-Nr. 756093900007045  
Besitzer Oberli Sylviane  
Adresse Imp. des Pâturoids 1, 1554 Sédeilles

Ich bestätige, dass die obigen Angaben korrekt sind und auf das vorgestellte Tier zutreffen.

Ich nehme zur Kenntnis, dass die Ergebnisse der Untersuchung der zuständigen Zuchtkommission mitgeteilt werden und dass die Röntgenbilder bei der Auswertungsstelle für 10 Jahre archiviert werden.

Ort und Datum: Thun le 04.11.14 Unterschrift des Besitzers/Halters: \_\_\_\_\_

### B Bestätigung des Röntgentierarztes

Name und Adresse des Tierarztes  
(bitte Praxisstempel verwenden):

Ich bestätige, dass:

- die Chip-Nummer des Tieres kontrolliert wurde;
- das oben erwähnte Tier dem geröntgten Tier entspricht;
- die HD-Aufnahmen am muskelrelaxierten Tier erfolgten  
(Tier in tiefer Sedation oder Narkose);
- die Lage der Femurköpfe nicht manuell beeinflusst wurde;
- weder an den Gelenken noch an der Beckensymphyse chirurgische Eingriffe  
vorgenommen wurden

Tierklinik TS AG  
Burgerstrasse 11  
3600 Thun  
033 222 44 77

Ort und Datum: Thun 4.11.2014 Unterschrift: \_\_\_\_\_

### C Befund der Dysplasie-Kommission gemäss FCI / IEWG-Richtlinien: (der Befund ist mit X markiert.)

HD-Grad		ED-Grad		OC Schulter FKN		LS-ÜGW Typ	Spond- Grad	Kommentar
Re A	Li A	Re 0	Li 0	Re frei	Li frei	0	0	
B	B	1	1	<del>befallen</del>	<del>befallen</del>	1	<del>1</del>	
C	C	2	2			2	2	
D	D	3	3			3	3	
E	E	LPA	FPCM			k. A.	4	

HD = Hüftgelenkdysplasie    ED = Ellbogengelenkdysplasie    OC = Osteochondrose    FKN = Femurkopfnarbe    LS-ÜGW = Lumbosakraler Übergangswirbel  
Spond. = Spondylose    LPA = Isolierter Processus anconaeus    FPCM = Fragmentierter Processus coronoideus medialis  
Erklärungen zur Graduierung resp. Typisierung finden Sie auf der unten aufgeführten Internetseite.

HD/ED: Die Beurteilung erfolgte anhand von 2 Aufnahmen pro Gelenk.  
Der HD- bzw. ED-Grad des Tieres entspricht dem Befund für das schlechtere Gelenk.

Provisorische Beurteilung; Nachkontrolle in \_\_\_\_\_ Monaten angezeigt.

Zürich, Bern, 11. Nov. 2014 Für die Dysplasie-Kommission: \_\_\_\_\_

Prof. Dr. Mark Flückiger  
Dipl. ECVDI

Formularbezug (D/F/I) im Internet unter

<http://www.tierspital.uzh.ch/Abteilungen/Kleintiere/BildgDiagnostik/Fachgebiete/Dysplasiekommission.html>

Rasse/Race **Deutscher Boxer**  
 Name/Nom **Ayana vom Monticulus (FCI)**  
 Wurfdatum/Né(e) le **06.10.2013** Haarart/Poil **kurz**  
 Geschlecht/Sexe **Hündin** Farbe/Couleur **gestromt, w. Nacker**  
 Züchter/Éleveur **Loher-Heeb Petra Tännelstr. 12 CH-9462 Montlingen**  
 Eigentümer/Propriétaire **Oberli Sylviane, Imp. des Pâturoirs 1, 1554 Sédeilles** 22.12.2013



Eltern/Parents	Grosseltern/Grands-parents	Urgrosseltern/Bisaïeuls
	<b>Elwood du Val d'Europe</b> LOF BOX 134863/19950 goldgestromt, HD B	<b>Chopper des Gorges d'Héric</b> LOF BOX 130790/19182 HD A/A, Herz o.B.
Vater / Père		<b>Canabis du Val d'Europe</b> LOF BOX 130753/22633
<b>Full Monthly du Val d'Europe</b> VDH DBZB 236087 rotgelb, 2a, 2aM, HD A2, Sp-Befund 0, Herz o.B., VDH-Champion, AD, IPO 1, LU-Champion		<b>Artu della Cadormare</b> LOI 98/143344
	<b>Véga du Val d'Europe</b> LOF 124705/21310 CH-Champion 27.03.2009, goldgelb, HD A1	<b>Tess de Sullieu</b> LOF BOX 117277
Mutter / Mère	<b>Ravel du Val d'Europe</b> SHSB 602359 LOF BOX 114528 rggstr, 1b, HD B2, 2aB, Int.-Schönheits-Champion 29.10.2003, CH-Champion 27.11.2003, Herz o.B., FR-Champion, Sp-Befund 2	<b>Périco du Val d'Europe</b> LOF BOX 111898/16565 HD A2, Herz o.B., 3a, 2aM, Spondylose-Grad 1, VDH-Schönheits-Champion, IPO 1, CH-Champion 26.11.2004
<b>Djuny vom Wengital</b> SHSB 692833 CH-Jugend-Champion 08.08.2011, gestromt, HD A2, Herz o.B. 02.03.2012, 1b, 2aB		<b>Ocre de Sullieu</b> LOF BOX 108386/18342 gg, HD B
	<b>Caresse Aldebaran Taurus</b> SHSB 667911 CMKU BOX 11053/07 gestromt, HD A/A, Herz o.B., 2a, 2aM	<b>Chaplin z Dybohurky</b> SHSB 593554 CMKU 7188/99 HD B, 1b, 1cB, AD, VPG 1, Int.-Schönheits-Champion
		<b>Ibsy od Stribrnáku</b> CMKU BOX 9297/03/07 HD C, Spondylose-Grad 1



141352

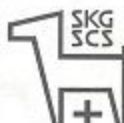SHSB/LOS  
721915

ZH/R

Tät./Tat./Chip Code



758093900007045



fl., 4 w. Pfoten

Ururgrosseltern/Trisaïeux

Thor de Borelcan  
LOE 1524125Tixena des Gorges d'Héric  
LOF BOX 118652/20091Vitorino du Val d'Europe  
LOF BOX 123068/18377Venezia du Val d'Europe  
LOF BOX 123219/21274Teck del Colle dell'Infinito  
LOI BX 065582Helka della Cadormare  
LOI BX 075192Périco du Val d'Europe  
LOF BOX 111898/16565M' de Sullieu  
LOF BOX 102998/16880Ibsen von der Sembacher Flur  
VDH DBZB 195218Olinda dei Cavalieri del Monferrato  
LOI BX 098745Tikki van de Boksdooorn  
LOSH 763449Matilou de Sullieu  
LOF BOX 103000/17035Urban v. Wordanis  
NHSB 2087632Quissy z Dybohurky  
SHSB 506359 CKS 3162Konstantin v. Hofmannstal  
SHSB 590559 VDH DBZB 218440Anicol od Stribrnáku  
CMKU BOX 7767/01/03

am / le

am / le

am / le

Eigentümerwechsel dürfen nur von der Stammbuchverwaltung eingetragen werden  
Changement de propriétaire à faire inscrire uniquement par le secrétariat du Livre des Origines Suisse

Übergegangen / Cédé am / à

an / à

am / à

Champion, DE-Champion, FR-Champion, Int-  
3, AD, Int. Schönheits-Champion, NL-Champion

2.08.2005